安康市中医医院 2023 年度十大高新技术

1 急诊经导管主动脉瓣置换术(TAVR)

2023 年 10 月 22 日,陕南区域首例急诊经导管主动脉瓣置换术(TAVR)在安康市中医医院成功实施。该手术难度在于患者 73 岁高龄,病情危重,无法转上级医院和承受开胸换瓣手术,如果不能及时解决患者这扇主要心门开关问题,老奶奶将面临九死一生的风险。安康市中医医院瓣膜手术团队经过充分准备,在全麻下历时 2 小时成功为患者不开刀植入新的主动脉瓣瓣膜,老奶奶重获新生。

TAVR 的全称是经导管主动脉瓣置换术,是通过在患者的左心室和主动脉之间植入一枚人工瓣膜,从而把主动脉和心脏之间受阻的通道打开,通过这个通道,人工瓣膜可以到达主动脉瓣,代替原来的瓣膜功能,从而保证全身充足的血流和营养,以恢复心脏原有的泵血功能。具有创伤小、恢复快等优点,尤其适用于不适合外科手术的高危主动脉瓣重度狭窄和重度关闭不全患者。

急诊 TAVR 手术的实施,充分体现了该院心血管内科 TAVR 团队的综合实力,标志着该院瓣膜介入治疗技术全面启航,诊疗水平迈上新台阶,最大限度为区域内主动脉瓣疾病患者带来福音。

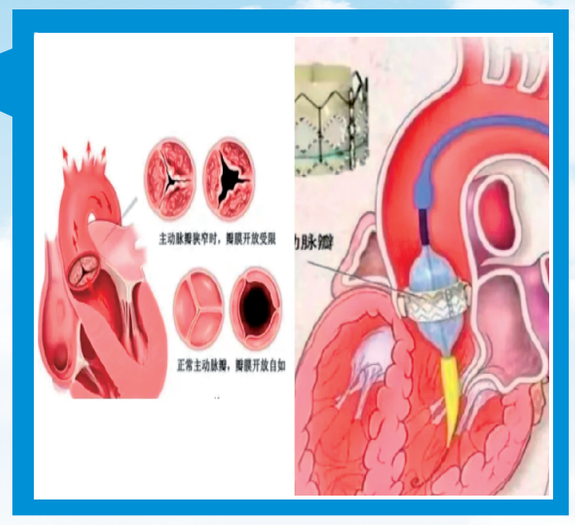

2 准分子激光冠脉斑块销蚀术(ELCA)

2023 年 10 月 13 日,安康市中医医院成功开展陕南区域首例准分子激光冠状动脉斑块消融术(ELCA)。该手术亮点为老年男性既往发生过脑出血、脑梗、肺栓,冠脉造影提示:前降支重度狭窄伴严重钙化。心血管内科团队运用准分子激光为患者介入手术治疗,术中销蚀冠脉严重钙化及斑块,成功为患者打通堵塞心脏冠脉血管。

ELCA 是利用波长 308nm 的激光,通过光化学作用、光热作用、光机械作用使斑块组织断裂形成直径<25μm 的碎片,被网状内皮系统吸收,从而达到销蚀斑块的目的。可以应用于慢性闭塞性病变、球囊难以通过或难以扩张的病变、支架扩张不良病变、支架内再狭窄病变等冠状动脉疾病的治疗。

此项技术在陕南地区尚属首例,该项新技术的成功实施,提升了心血管内科复杂冠脉病变处理能力,扩大了安康市中医医院国家级胸痛中心的区域影响力。

3 脑深部电刺激(DBS)植入术治疗帕金森病

帕金森病(PD),表现为静止性震颤、运动迟缓、肌强直和姿势步态障碍,是老年人中最常见的神经变性疾病之一,严重影响着患者的生命健康和生活质量。目前药物治疗是帕金森病最主要的治疗手段。但随着病程进展,药物逐渐难以改善患者症状,脑深部电刺激术(DBS)的发展,是通过将电极植入到患者脑内,运用脉冲刺激大脑深部的某些神经核,纠正异常的大脑电环路,从而减轻这些神经方面的症状,具有微创、出血少、术后可动态调控的优势。目前在帕金森患者中取得了较好的治疗效果。

患者刘某,46 岁,以“上肢震颤伴肢体僵硬 8 年余”住院,诊断为帕金森病。经过团队讨论决定进行 DBS 治疗。手术顺利,术后随访患者肢体不自主抖动情况已经明显改善,并且可以从事简单劳动。

此项技术成功开展,标志着该院神经外科综合技术水平再上新台阶,让安康区域患者在本地就可以接受治疗,极大方便了患者就医。

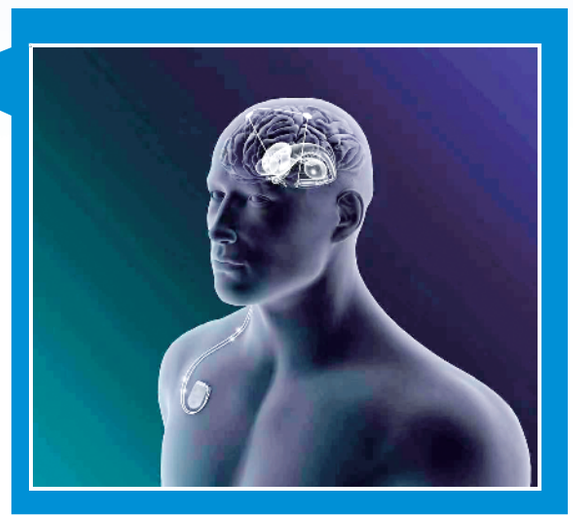

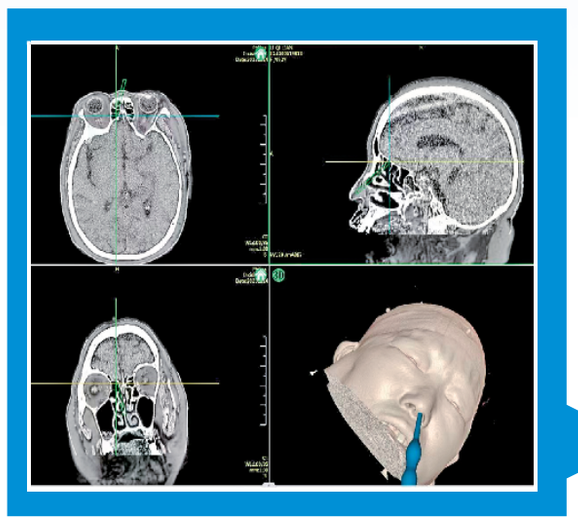

4 神经导航经鼻神经内镜下脑脊液漏修补术

脑脊液鼻漏是脑脊液通过颅底骨质缺损、破裂处流出,经过鼻腔最终流出体外的一种疾病,易导致颅内感染和低颅压等并发症。常可自愈,对于不可自愈性脑脊液鼻漏就需要手术治疗。神经导航经鼻神经内镜下脑脊液漏修补术,具有创伤小、恢复快、成功率高等优势,但对手术医师技术要求较高。

患者李某某,72 岁高龄,因感冒后出现流涕,感冒治愈后仍有持续右侧鼻腔流液。反复保守治疗后效果不佳,入住该院神经外科详细检查后确诊为脑脊液鼻漏。经过多学科讨论后决定行神经导航经鼻神经内镜下脑脊液漏修补术,术后患者恢复良好,未再有鼻腔流液出现。

该院神经外科率先在安康地区开展这一术式,结合了神经导航、经鼻神经内窥镜等先进设备,充分体现了神经外科团队的技术能力,提升了专业在区域内影响力。

5 髋臼结构性植骨联合全髋关节置换术治疗成人髋关节发育不良(DDH)并股骨头坏死

发育性髋关节发育不良(DDH)是指髋臼先天性发育缺陷导致髋臼和股骨头对应关系不良,长期的应力异常而出现关节软骨退行性改变,股骨头脱位,甚至股骨头坏死、严重骨关节炎的一种疾病。常表现为髋关节异响伴疼痛、髋关节活动不对称、跛行等。目前,人工全髋关节置换术是首选治疗方法。DDH 患者髋臼侧常浅小,真臼上方形成假臼,导致真臼上缘出现骨质缺损,手术难度较普通髋关节置换大,存在髋臼假体骨覆盖不足,极易引起术后假体松动和脱位。该院骨伤科骨关节团队采用髋臼结构性植骨联合全髋关节置换术治疗 DDH,取得很好的治疗效果。该术式利用患者自体截除的股骨头制作骨瓣,行结构性植骨修补髋臼骨缺损,具有取材简便、经济实用、无免疫排斥反应、骨覆盖良好、自体骨愈合率高等优点。

77 岁高龄的李奶奶,因“右髋关节疼痛伴跛行 10 余年”在该院骨伤科骨关节病区就诊。完善检查后提示右侧髋关节发育性髋关节发育不良伴股骨头坏死,经多学科讨论后决定行髋臼结构性植骨联合全髋关节置换术,手术顺利,术后恢复良好,效果满意。

该院骨伤科骨关节团队技术力量雄厚,在髋关节发育不良、强直髋、髋关节翻修等疑难病例的治疗中积累了丰富的临床经验。此项技术的成功实施,进一步提升了骨伤科骨关节病区的专业技术水平。

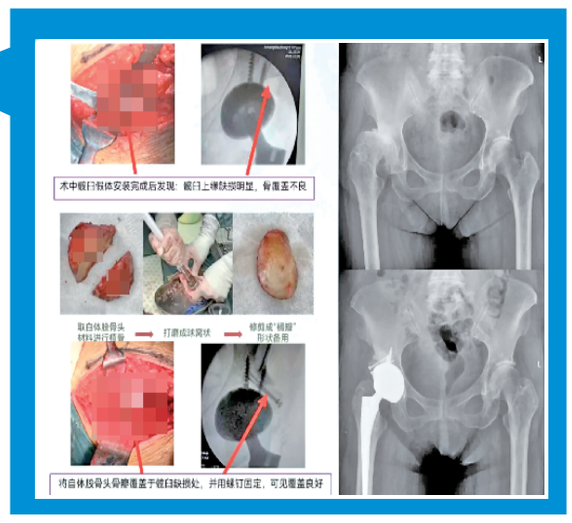

6 配对血浆滤过吸附技术(CPFA)治疗肝衰竭伴肾功能不全

配对血浆滤过吸附技术(CPFA)是非生物型人工肝领域最复杂的治疗模式之一,CPFA 可以同步清除蛋白结合毒素和水溶性毒素,同时具有调整水电解质、酸碱平衡及维持内环境稳定作用。CPFA 在重症肝病中运用有良好的治疗效果,也可救治横纹肌溶解、烧伤、中毒等疾病。

患者谢某,男,39 岁,因身目黄染 15 天伴意识障碍 12h 入院。完善肝功、凝血、肾功、血氨等检查后,诊断为亚急性肝衰竭(中期)伴肾功能不全、肝性脑病。急诊行人工肝 CPFA 治疗 8h 后患者意识清醒,后序贯人工肝 DPMAES 治疗 2 次,第 6 天复查患者肝衰竭已经转为前期,肾功能不全及肝性脑病明显改善,最终肝衰竭治愈,恢复良好出院。

安康市中医医院消化内科是陕南首家开展 CPFA 的技术单位,相关研究成果发表在 Nature 子刊二区 SCI,影响因子 4.6 分。CPFA 技术开展标志着该院在人工肝研究领域再上新阶段,诊治重症肝病综合实力进一步提升。

7 多模式辅助肺小结节精准切除术

随着 CT 检查手段的进步及百姓体检意识的增强,肺小结节检出率逐渐增高,越来越多的早期肺癌被发现并得到治疗。而精准外科需要在有效切除病灶的同时,最大限度减少健康肺组织损伤,进而保留更多的肺功能。该院胸外科团队采用三维重建联合术前导丝定位对肺结节进行精准标记,确保手术快速切除靶病灶、缩短手术时间、精确控制手术切缘。

秦某,男性,60 岁,因胸部 CT 提示左肺上叶前段磨玻璃结节影。经肺结节多学科讨论高度怀疑早期肺癌,建议外科手术;结节为纯磨玻璃结节,病灶位于肺中 1/3,符合肺段切除手术条件。患者接受建议同意手术。术前通过三维重建肺模型后发现患者肺结节位于左肺上叶前段,基本确定术中需要离断的肺动静脉及支气管,手术当天术前在 CT 引导下进行肺结节导丝定位,精准切除了左肺上叶前段,既保证了肺小结节完整切除后切缘安全,又最大限度保护正常肺组织。术中快速病理提示肺腺癌。

该项技术通过 CT 三维重建及 CT 引导下导丝定位双重保障下对肺结节行精准定位,明显提高了肺小结节定位的成功率,减少了手术时间,避免了肺小结节漏切或者切缘距离不够的发生。该技术的应用使该院胸外科在肺小结节的治疗上向精准、微创迈出了一大步。

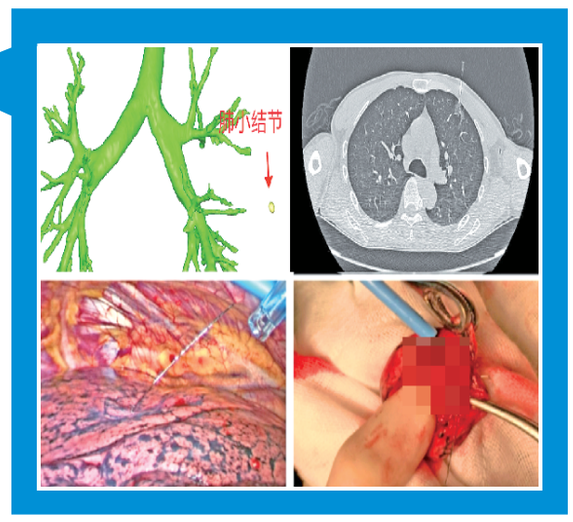

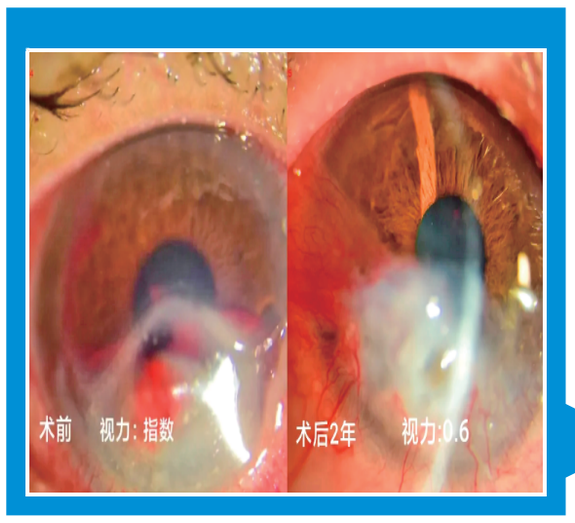

8 结膜填塞及带蒂结膜覆盖治疗溃疡性角膜穿孔

角膜溃疡穿孔是眼科难治性疾病,严重影响患者视力及眼健康。目前主要治疗方式为角膜移植,但供体相对匮乏且治疗费用昂贵,术后易复发,使很多患者望而却步,最终只能选择眼球摘除,影响身心健康。

患者蒋某,因“右眼视物模糊伴眼红、眼磨、流泪 1 周”在该院眼科住院治疗。视力检查提示:双眼:指数/眼前,矫正不提高,确诊左眼类风湿相关边缘性角膜溃疡并穿孔。且患者有类风湿性关节炎处于活动期,相关文献及专家共识不推荐早期行角膜移植。经过多学科术前讨论,决定采用自体结膜填塞联合游离结膜瓣及带蒂结膜瓣遮盖技术为患者行手术治疗。手术后对患者跟踪随访观察 2 年,目前患者角膜穿孔处恢复良好,视力达到 0.6,患者重获光明。

自体结膜填塞联合游离结膜瓣及带蒂结膜瓣遮盖技术具有取材方便、结膜可塑性强、术后炎症反应轻、费用低等特点,可以成功保住眼球,为下一步远期治疗赢得机会。该技术在国内眼科学术会议上进行讨论交流获得高度评价,此技术的成功实施,标志着该院眼科在角膜病治疗及手术方面更上台阶,提升了眼科作为国家临床重点专科的区域影响力。

9 显微镜下二氧化碳激光联合低温等离子喉部分切除保留喉功能喉癌根治术

喉癌按肿瘤发生部位可分为声门上型、声门型和声门下型。显微镜下二氧化碳激光手术适用于早期喉癌的治疗,避免了传统手术对甲状软骨的破坏,最大限度保留喉功能,减少手术创伤及并发症,具有创伤小、出血少、术野清晰、住院时间短、治疗效果好等优点。

患者张某,因新冠感染后出现持续性声音嘶哑到该院耳鼻咽喉科门诊就诊。电子喉镜检查提示右侧声带新生物,病理报告提示鳞状上皮不典型增生,局部癌变。因新生物局限于声带,经讨论后确定行显微镜下二氧化碳激光联合低温等离子喉部分切除术,手术顺利,术后患者恢复良好。

该手术在安康率先成功实施,为喉癌的早发现、早治疗提供新的技术支撑。

10 超声支气管镜引导下经支气管针吸活检术(EBUS-TBNA)

特殊部位的肺肿瘤常因病理取材不易,难以最终获得病理诊断,影响治疗方案制定。超声支气管镜引导下经支气管针吸活检术(EBUS-TBNA)是一种利用支气管镜前端安装超声探头,在超声内镜图像的直视下进行穿刺活检的技术,适应于纵膈或肺门等部位病变,常规气管镜不能达到的病灶。它可以有效避免对血管的损伤,具有安全、高效、简便、快速的特点。

患者赵某,因“咳嗽、咳痰半月,痰中带血 2 天”入院,结合各项检查高度考虑肺恶性肿瘤。由于患者基础肺功能差,加之咯血,若经皮穿刺出血、气胸风险相对较高。因此医院选用超声支气管镜检查(EBUS-TBNA),整个过程 15 分钟,无出血、气胸等并发症。活检病理证实为腺癌,为患者制定治疗方案提供依据。

市中医医院呼吸与危重症医学科在安康地区率先开展此项技术,为肺部肿瘤患者早诊断、早治疗增加手段,也标志该院呼吸与危重症医学科综合实力提升。

(本组图片由市中医医院提供)